


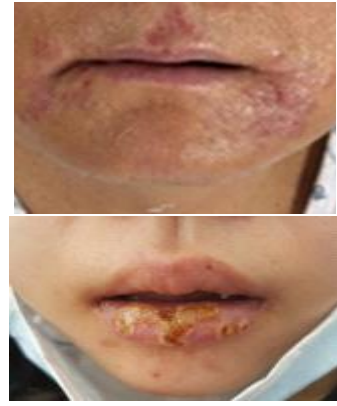



원숭이두창 질병정보

〈 공주시보건소 감염병관리과, 2022. 6. 22.(수) 〉

구 분	내 용
정 의	원숭이두창 바이러스(Monkeypox virus) 감염에 의한 급성 발열, 발진성 질환
방역이력 및 발생현황	<ul style="list-style-type: none"> · 법정감염병(제2급) · 1958년 코펜하겐 국립혈청연구소가 사육 원숭이에서 첫 발견 - 1970년 DR콩고에서 첫 인간 감염사례 이후 중앙 및 서부 아프리카의 농촌 열대 우림지역에서 주로 발생 · 2022년 원숭이두창 비풍토국에서 확진사례 다수 확인되고 있으며 6월 초 기준 국내 발생보고는 없음
병 원 체	· 원숭이두창 바이러스(Monkeypox virus)
감염경로	<ul style="list-style-type: none"> · 인수공통감염병으로 원숭이두창 바이러스에 감염된 동물(쥐, 다람쥐, 프레리도그와 같은 설치류 및 원숭이 등), 감염된 사람 또는 바이러스에 오염된 물질과 접촉할 경우 감염될 수 있으며, 태반을 통해 감염된 모체에서 태아로 수직감염이 발생 가능 - (피부병변) 감염된 동물·사람의 혈액, 체액, 피부, 점막병변과의 직간접 접촉 - (매개물) 감염환자의 체액, 병변이 묻은 매개체(린넨, 의복 등) 접촉 통한 전파 - (비말) 코, 구강, 인두, 점막, 폐포에 있는 감염비말에 의한 사람간 직접 전파 - (공기) 바이러스가 포함된 에어로졸을 통한 공기전파 가능하나 흔하지 않음
잠 복 기	· 5~21일(평균 6~13일)
주요증상 및 임상경과	<ul style="list-style-type: none"> · 임상증상: 38.5도 이상의 급성 발열, 두통, 림프절 병증(림프부종 등), 요통, 근육통, 무기력증(심각한 허약감) - 원심형 발진은 얼굴, 손바닥, 발바닥 등 신체 다른 부위에서 확산되어 나타남 ※ 발진은 반점, 구진, 수포, 농포, 가피의 단계로 진행됨 · 전구기(3~5일 간): 전염력이 강한 시기
진 단	· 검체(피부병변액, 피부병변조직, 가피, 혈액 등)에서 특이 유전자 검출
치 료	<ul style="list-style-type: none"> · 상용화된 특이 치료제는 없음 · 대증치료 / (필요시) 항바이러스제 및 면역글로블린 사용
환자관리	<ul style="list-style-type: none"> · 환자: 1인실 격리 · 접촉자 관리: 접촉정도에 따라 격리 또는 (능동/수동) 감시
예 방	<ul style="list-style-type: none"> · 예방접종 : 현재 원숭이두창 예방목적으로 상용화된 백신은 없음 · 예방을 위한 주의사항 ① 감염된(감염의 위험이 있는) 사람 또는 동물과의 직·간접적 접촉 피하기 ② 감염된 환자가 사용한 물품(린넨과 같은 침구류 등)과의 접촉 피하기 ③ 의심되는 사람, 동물 또는 물건과 접촉을 한 경우, 비누와 물로 손을 씻거나 알코올 성분의 손 소독제를 이용하여 깨끗이 하기 ④ 원숭이두창 발생국(장소)을 여행하는 경우, 바이러스를 보유할 수 있는 동물과의 접촉 피하기

○ 원숭이두창 감별진단

	원숭이두창 (Monkeypox)	수두 (Varicella)	대상포진 (Herpes zoster)	단순포진 (Herpes simplex)	홍역 (Measles)
발진 사진	 <p>* 미국 CDC</p>				
발진 특징	<ul style="list-style-type: none"> •머리부터 시작해서 전신 팔다리 쪽으로 진행 •경계가 명확하고 중앙이 파인 수포성 발진 •대부분 같은 단계의 발진 •손 발바닥 침범 	<ul style="list-style-type: none"> •머리를 포함하여 주로 몸통 쪽으로 진행 •경계가 불명확한 수포성 발진 •발진마다 단계가 다를 수 있음 •손 발바닥 침범 드물 	<ul style="list-style-type: none"> •몸 전체에 나타날 수 있으며 신경절을 따라 띠 형태로 나타남 •국소적인 부위에 나타나는 수포성 병변 	<ul style="list-style-type: none"> •국소적으로 피부, 점막 (눈, 입술 등) 모두 침범 가능 •주로 입술 구강 인두, 음부 쪽 발생 •수포, 궤양 동반 가능 	<ul style="list-style-type: none"> •붉은 반구진성 발진 •얼굴~귀뒤 이후 몸통 중앙 쪽으로 진행 •탈피 가능
임상양상	<ul style="list-style-type: none"> •발열+두통+근육통부터 시작 •고열 가능 •발열 1~4일 이후에 발진이 발생 	<ul style="list-style-type: none"> •두통+근육통부터 시작 •보통은 미열 (38.8도 미만) •발열 0~2일 이후에 발진이 발생 	<ul style="list-style-type: none"> •통증이 먼저 나타날 수 있음 (감각신경 침범) •운동신경 침범의 경우 마비 동반 가능 	<ul style="list-style-type: none"> •병변 부위 통증, 가려움증 유발 	<ul style="list-style-type: none"> •발열+기침+결막염 •이런 전구증상 수일 발생 후 발진 발생
림프절 비대	<ul style="list-style-type: none"> •주로 목, 겨드랑이, 사혜부 •단단하고 압통있음 	<ul style="list-style-type: none"> •드물 	<ul style="list-style-type: none"> •드물 	<ul style="list-style-type: none"> •드물 	<ul style="list-style-type: none"> •드물
여행력, 성관계 (남성 동성애자)	<ul style="list-style-type: none"> •아프리카(콩고) •유럽, 영국, 스페인, 포르투갈 등 •남성 동성애자 중심으로 발생 중 				<ul style="list-style-type: none"> •중국, 인도, 아프리카

(제공) 대한감염학회